教えてドクター アンチエイジングスペシャル

下肢静脈瘤の原因と治療法

足の皮膚にコブになった静脈が浮きでたり、足がはれる、むくむ、だるい、こむら返りを起こす―などの症状が表れる下肢静脈瘤。原因は人間が二足歩行することにある。静脈の構造や下肢静脈瘤の原因と治療法などを知ってもらう市民医療セミナーが、坂田血管外科クリニックとテルモの共催で開かれ、市民約700人が参加。関西医科大学付属枚方病院の今村洋二病院長が座長を務め、約9千肢の治療実績を持つ同クリニックの坂田雅宏院長が講演を行った。本特集は、同セミナーの内容を基に、坂田院長の解説を加えて構成した。

二足歩行に絶妙な静脈構造

関西医科大学付属枚方病院

今村 洋二院長

いまむら・ひろじ　昭和42年慶応義塾大学医学部卒業、53年慶応義塾大学医学部外科学教室助手を経て、平成2年同大学医学部外科教授。同年関西医科大胸部外科教授。12年から同大学附属枚方病院病院長。21年同大名誉教授。医学博士。

血管の働きとwith－aging（ウィズ－エイジング）

血管は動脈と静脈があり、ともに内、中、外膜の3層です。しかし、構造は違います。心臓から押し出される圧力は、標準の血圧でも約6㌢の高さまで届くといわれています。その圧力に耐える動脈は中膜が厚く、一方、静脈の中膜は薄くしなやかです。

心臓には血液を送り出す大動脈弁など4つの弁があり、手足の静脈には心臓に血液を還流するための弁があります。心臓にある弁は厳密にいうと違いますが、一種能動的です。

一方、静脈弁は受動的で、足の筋肉の動き（筋ポンプ）で閉じたり、開いたりして血流の逆流を防ぎ、心臓に向かって血液を流します。

その血管も年を重ねることに老化します。静脈弁は加齢とともにきちんと閉じなくなり、ミミズがはったようになることが多いという一種能動的です。

禁煙、腹八分目…血管を若々しく

一方、静脈弁は受動的で、足の筋肉の動き（筋ポンプ）で閉じたり、開いたりして血流の逆流を防ぎ、心臓に向かって血液を流します。

その血管も年を重ねることに老化します。静脈弁は加齢とともにきちんと閉じなくなり、ミミズがはったようになることが多いという一種能動的です。

血管は年齢とともに老化します。

血管を若々しくするのは人間を若々しくすることです。その血管を若々しく保つ秘訣はまず、たばこを止めることです。また、腹八分目の食生活と、朝、昼食をきっちりとり、夜の過食を避けることです。それと適度な運動が大切です。

運動では私も実践しています。水中歩行がよい思います。でも「なにごとでも…しすぎ」はだめですよ。

「anti－aging（アンチ－エイジング）」は抗老化といわれますが、私は「with－aging」と解釈するのがよいと考えています。老化にあらがって生きるより、加齢とともに年相応な生き方をすることが大切だと思っています。

坂田血管外科クリニック

坂田 雅宏院長

さかた・まさひろ　昭和62年神戸大学医学部卒業。神戸労災病院、住友病院心臓血管外科勤務を経て、平成21年大阪市中央区北浜に坂田血管外科クリニック開院。医学博士。日本静脈学会評議員。

◇静脈の壁は動脈と同様に強い

心臓から出た血液は、動脈から静脈へと流れ、全身をめぐっています。血管の壁は、静脈も動脈も内膜、中膜、外膜の3層になっています。心臓から送り出された血液が流れる動脈では、常に高い血圧になりますが、動脈の中膜は厚く、弾性繊維が豊富で管状を保っています。

一方、心臓に血液を戻す血管の静脈は血流が遅く、静脈の内腔を大くしたり、細くすることで流速を整え、静脈内での血液のよどみを防止しています。ただ、四肢の骨格筋の強力な収縮による圧力は200㎜Hg（水銀柱ミリメートル）注①を超えるため、静脈壁は動脈と同様に強靭な構造です。

とくに、太ももの付け根付近にある鼠蹊部で深部静脈＝注②＝の大腿静脈や表在静脈＝注③＝の大伏在静脈から大腿静脈への移行部の静脈には腹圧と重力により強い圧力が働きます。

◇足の静脈と静脈弁の仕組み

足の静脈は深部静脈と表在静脈、穿通枝＝注④＝の3系統あります。深部静脈と表在静脈は太もも付け根と膝の裏側付近の2カ所で合流します。筋肉が収縮すると、筋肉内の深部静脈は圧迫され血液が押し出されます。一方、筋肉の間を走る深部静脈は押しつぶされることがなく、筋肉が収縮している間も、血液を心臓に向かって送ることができます。

静脈弁＝注⑤＝は、血液が心臓に帰るときには開き、逆さかるときには閉じます。この動きにより、静脈内では血液は心臓に向かってのみ流れます。静脈弁は一様に分布せず、目的に応じて絶妙に配置されています。静脈弁は、上大静脈＝注⑥＝と下大静脈＝注⑦＝にはありませんが、手足の静脈には多く配置されています。

下肢の静脈弁は深部静脈の大腿静脈や膝窩静脈にはせいぜい数個と少なく、筋肉内の（深部）静脈には多く分布しています。

表在静脈の大伏在静脈は十数個の弁があります。膝から下の小伏在静脈は、静脈血の逆流を防止するための弁が多数配置され、狭い間隔にあります。

足の〝異変〟は加齢も要因

◇下腿筋は第2の心臓

力が入ると筋肉は収縮し、小さなカコブのようになります。このとき強い力で深部静脈が圧迫され、血液が上の方に押し上げられます。この働きは心臓の心室と同じで、深部静脈の静脈弁が血液の流れを心臓に向かう向きに整えます。足の運動で筋肉が収縮を繰り返すことにより、血液は一段一段と階段を上るように心臓に向かっていきます。

一方、表在静脈は多くの静脈弁でたくさんの小部屋のように分けられ、血液の逆流を防いでいます。動脈から流れてきた皮膚や皮下脂肪の血液は、毛細血管から細静脈を通り、表在静脈の小部屋にたまります。ちょうど心房が血液をためているのと似ています。

次に、筋肉が緩むと深部静脈が広がります。表在静脈にたまった血液は、穿通枝を通り深部静脈に吸い込まれます。そして血液は、また筋肉の収縮で心臓に向かって上がっていきます。この働きは、下腿筋ポンプ作用とされ、下腿筋は第2の心臓とも言われます。

◇「重力スーツ」欠如で静脈瘤になりやすい

足の長いキリンは、足を強く弾力性のある皮膚で覆い、皮下静脈の膨張を防いでいます。この足の構造を持つキリンは静脈瘤にはなりません。

一方、人間の場合は、深部静脈は強靭な筋肉や筋肉の膜で守られていますが、表在静脈は皮膚や皮下脂肪が柔らかく、十分保護できていません。重力に逆らい、足から心臓に血液を戻さなければならない人間は、この「重力スーツ」（皮膚の構造）に欠陥があり、人類が誕生したときから下肢静脈瘤に悩まされていました。

人間より背が高くても静脈瘤にならないキリン

◇第2の心臓の心不全状態が静脈瘤

下肢静脈瘤は、重力に逆らって血液を心臓に戻す下腿筋ポンプの故障が主な要因です。その場所は表在静脈の静脈弁です。弁が壊れて閉まらず、せっかくで下腿筋ポンプでくみ上げた血液は深部と表在静脈の合流点から漏れ、足先に逆流します。逆流すると下腿筋ポンプの血液くみ上げ効率が悪くなります。その症状は心臓弁膜症に似ていて、下肢静脈瘤は、静脈弁故障で起こる心不全のようです。

しかし、下腿筋ポンプには大きな予備力があります。逆流する血液が少々増えても症状はありません。最初は小さな静脈瘤ですが、大きくなるに従い逆流血液が増え、ポンプ機能が低下していきます。機能低下すると血液くみ上げ効率が悪化し、下腿筋ポンプが空回り状態になります。そして、下腿筋の負担が大きくなり、次第に筋肉が腫れるわけです。

例えば、浮輪などに空気を入れる足ふみポンプに小さな穴が開き、なかなか空気が入らない状態ですね。穴が少し大きくなると空気の漏れが多くなり、浮輪は膨らみません。足が疲れますよね。

このように下腿筋ポンプ機能が低下すると、足がだるい、むくむ、寝ているときにこむら返りが起こる、足が腫れるなどの症状を起こします。心臓でいえば、弁膜症による心拡大の状態です。病状が進むと、下腿の表在静脈の静脈圧が常に高くなり、下肢は色素沈着し、難治性の皮膚炎になります。最後には、皮膚が壊死し皮膚潰瘍になります。

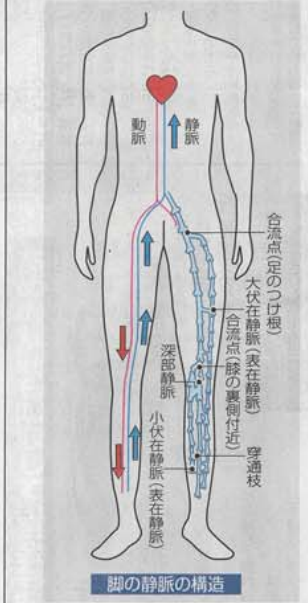

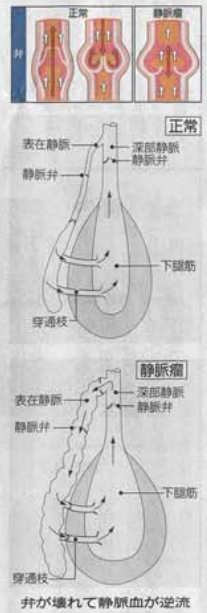

弁が壊れて静脈血が逆流

◇下肢静脈瘤の原因

表在静脈の静脈弁の閉鎖不全が原因ですが、なぜ閉鎖不全を起こすのかは分かっていません。静脈弁の故障が先か、静脈の拡張が原因で弁が閉まらないのが先かも分かっていません。

ただ、加齢は明らかに危険因子です。罹患率＝注⑧＝は年齢の数とほぼ同じ率で高齢者ほど高く、症状もきつい。また、長時間の立ち仕事も危険因子で、皮膚炎などの症状があり、進行した静脈瘤の患者が多いのです。そのほかにも、肥満、妊娠も悪化因子です。

◇静脈瘤は抜いても大丈夫

静脈瘤の治療は、静脈逆流を減らすことが目的です。軽症の場合は、弾性ストッキングを使用した圧迫療法です。弾性ストッキングで足全体を圧迫すると、静脈の逆流を減らせます。下腿筋を締め付け、その腫脹＝注⑨＝を防ぎ、筋ポンプ作用を助ける効果です。キリンの足の皮膚と同じ効果です。

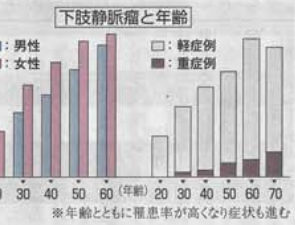

※年齢とともに罹患率が高くなり症状も進む

病状が悪化すると手術です。手術は弁逆流を止めることが目的です。伏在静脈の根部を結紮＝注⑩＝し、静脈瘤になった血管を抜き去ります。この血管は役に立たないばかりか、周囲の正常な静脈や深部静脈に非常に大きな負担をかけています。障害のある静脈を抜くと血液の逆流が止まり、下腿筋ポンプが正常に働きます。静脈血は効率よく心臓に戻るようになります。それにより、足がだるいなどの症状はなくなり、皮膚炎や色素沈着、皮膚潰瘍も治ってきます。

静脈瘤を抜くことに不安を感じる人がいますが、大丈夫です。静脈瘤になってしまった血管の肩代わりは、すでに正常な血管が担っています。

◇下肢静脈瘤の治療は究極のアンチエイジング

静脈瘤の治療は、静脈瘤と上手に付き合い、安全に負担を減らりなく少なくしてコントロールすることです。すべての人が静脈瘤のないきれいな足で、足取りも軽く、人生を楽しんでほしい。

静脈瘤の原因の多くは加齢です。その治療は究極のアンチエイジングだと思います。

用語説明

①日本高血圧学会によると診察室血圧では、正常血圧を収縮期血圧130～120、拡張期血圧85～80㎜Hgとする。200㎜Hgは高い圧力といえる。

②深部静脈…骨の近くで筋肉内や静脈筋肉の間を走る。大腿静脈やひざの後のくぼみ辺りに膝窩静脈がある。

③表在静脈…大伏在静脈と小伏在静脈がある。大伏在静脈は筋膜の外の表面近くを大腿部（だいたいぶ）から下腿部にかけて走る。小伏在静脈はひざの後ろからふくらはぎに走る。

④穿通枝…交通枝ともいう。深部静脈と表在静脈を結ぶ短い血管。一肢あたり約150カ所ある。

⑤静脈弁…内膜の襞（ひだ）が発達した半円形の膜。2枚1組で互いに背を向け、ハート形。透明で非常に薄く、しなやかで強靭（きょうじん）。

⑥上大静脈…最も太く上半身の血液を集め心臓に流す。

⑦下大静脈…下半身の血液を集め心臓に流す。

⑧罹患率……定期間内で病気にかかった人の人口に対する割合。

⑨腫脹…炎症などが原因で体の組織や器官の一部が腫れる。

⑩結紮…外科的処置で止血などのために血管などを縛って結ぶこと。

＜企画・制作＞産経新聞社生活情報センター